

## Reposicionamento não cirúrgico de fragmento de implante de dexametasona (ozurdex®) em caso de migração para câmara anterior

Non-surgical repositioning of dexamethasone implant (Ozurdex®) fragment in a case of anterior chamber migration

*Reposicionamiento no quirúrgico de fragmento de implante de dexametasona (ozurdex®) en caso de emigración para cámara anterior*

Alexandre Antônio Marques Rosa – Universidade Federal do Pará, Belém, PA.

Thais Sousa Mendes – RetinaPro Clínica Oftalmológica, Belém, PA.

Paulo Sérgio Miranda de Oliveira Filho – Universidade Federal do Pará, Belém, PA.

---

### RESUMO

Os autores relatam um caso sobre o reposicionamento não cirúrgico de um fragmento de implante de dexametasona, o qual migrou para a câmara anterior. Paciente de 66 anos, masculino, afático, com histórico de cirurgia de catarata, evoluindo com luxação de lente para cavidade vítrea. Ao exame de OCT, foi constatado edema macular cistoide, com indicação terapêutica de implante intraocular de dexametasona. À biomicroscopia, apresentava um fragmento do corticoide posicionado na câmara anterior, inferiormente. O tratamento padrão é o reposicionamento cirúrgico, entretanto, utilizamos uma técnica de movimentação ocular extrínseca, a qual recolocou com sucesso o fragmento para a cavidade vítrea.

**Palavras-chave:** Dexametasona; Câmara Anterior; Procedimentos Cirúrgicos Oftalmológicos; Manifestações Oculares.

---

### ABSTRACT

The authors report a case of non-surgical repositioning of a fragment of a dexamethasone implant that migrated to the anterior chamber. A 66-year-old male with aphakia and a history of cataract surgery evolving with dislocation of the lens to the vitreous cavity. Optical coherence tomography (OCT) revealed cystoid macular edema, with the therapeutic indication of an intravitreal dexamethasone implant. On biomicroscopy, he presented a fragment of the implant in the inferior anterior chamber. The standard treatment is surgical repositioning. However, an extrinsic ocular mobilization technique was used, which successfully non-surgical replacement of the implant to the vitreous cavity.

**Keywords:** Dexamethasone; Anterior Chamber; Ophthalmologic Surgical Procedures; Eye manifestations.

---

### RESUMEN

Los autores relatan un caso sobre el reposicionamiento no quirúrgico de un fragmento de implante de dexametasona, lo cual migró a la cámara anterior. Paciente de 66 años, masculino, afático, con histórico de cirugía de catarata, evolucionando con luxación de lente para cavidad vítrea. En el examen de OCT, se constató edema macular cistoide, con indicación terapéutica de implante intraocular de dexametasona. Según la biomicroscopía, presentaba un fragmento del corticoide posicionado en la cámara anterior, inferiormente. El tratamiento estándar es el reposicionamiento quirúrgico, sin embargo, utilizamos una técnica de motilidad ocular extrínseca, la cual recolocó con éxito el fragmento en la cavidad vítrea.

**Palabras Clave:** Dexametasona; Cámara Anterior; Procedimientos Quirúrgicos Oftalmológicos; Manifestaciones Oculares.

---

Fonte de financiamento: declaram não haver.

Parecer CEP: não aplicável.

Conflito de interesses: Declaram não haver.

Recebido em: 20/03/2018

Aceito em: 06/04/2018

Autor correspondente: Paulo Sérgio Miranda de Oliveira Filho – Universidade Federal do Pará, Rua Augusto Corrêa, 1, Belém, PA, 66075-110. [psoliveiramd@gmail.com](mailto:psoliveiramd@gmail.com)

Como citar: Rosa AAM; Mendes TS; Oliveira Filho PSM. Reposicionamento não cirúrgico de fragmento de implante de dexametasona (ozurdex) em caso de migração para câmara anterior. eOftalmo. 2018; 4(2): 74-79.

<http://dx.doi.org/10.17545/eoftalmo/2018.0013>

eOftalmo. 2018; 4(2): 74-79. Creative Commons Atribuição-NãoComercial 4.0 Internacional

## INTRODUÇÃO

O implante de dexametasona (Ozurdex®, Allergan, Inc., Irvine, CA) é um polímero biodegradável em formato de bastão, com dimensões 6 mm de comprimento e 0,46 mm de largura, composto por 0,7 mg do medicamento, o qual é gradualmente liberado, ao longo de meses, na câmara posterior do globo ocular do paciente.<sup>1,2</sup> É indicado nos casos de edema macular associado à oclusões venosas retinianas, uveítes posteriores não infecciosas, assim como no edema macular diabético.<sup>1,2,3</sup>

Formação de catarata, aumento da pressão intraocular e glaucoma secundário são possíveis complicações do uso deste medicamento.<sup>1</sup> A pressão intraocular (PIO) é definida pelo balanço entre a produção e drenagem do humor aquoso, com fatores anatômicos e fisiológicos associados na sua variação. O valor considerado normal, à tonometria, varia de 11 a 21 mmHg. Esses números podem flutuar durante o dia pela influência de diversas causas, como a pressão arterial e até a respiração.<sup>4</sup>

A principal patologia associada à alta pressão intraocular como fator de risco é o glaucoma, cuja sintomatologia está associada à perda progressiva de campo visual devido à lesão das células ganglionares presentes na retina. Entretanto, pacientes que flutuam dentro dos parâmetros de normalidade da PIO também podem desenvolver glaucoma, pois esta é uma doença multifatorial, com processos como alterações na microcirculação retiniana, alterações na imunidade e estresse oxidativo, também podem fazer parte dos fatores desencadeantes do glaucoma.<sup>4,5</sup>

O glaucoma afeta cerca de 3% da população acima dos 40 anos, com um número estimado de 70 milhões de doentes pelo mundo. No Brasil, estima-se que existam por volta de 985 mil pacientes acima de 40 anos com glaucoma, dos quais 70% ainda carecem de diagnóstico.<sup>4,5,6</sup>

Alguns relatos mostram a possibilidade da dessegmentação/quebra do implante dentro da cavidade ocular, no momento da aplicação, o que ocorre, principalmente, devido a defeitos de fabricação.<sup>4</sup> Há, também, a chance de migração do implante para a câmara anterior em paciente afácicos, o que pode levar o paciente a desenvolver edema de córnea, com lesão endotelial associada, consequentemente aumento da pressão intraocular.<sup>7,8,9</sup>

O manejo do deslocamento do implante é essencialmente cirúrgico, para evitar complicações pela presença da medicação no segmento anterior. Entretanto, neste relato descrevemos a realocação do fragmento do implante por meio da utilização de uma técnica simples de mobilização ocular não cirúrgica do implante que migrou para a câmara anterior do paciente descrito abaixo.

## RELATO DE CASO

Paciente V.P.S., 66 anos, sexo masculino, procedente de Belém - PA, encaminhado para avaliação oftalmológica com queixa de baixa acuidade visual no olho direito há 5 meses.

Antecedentes pessoais sem relevância clínica. Antecedentes oculares: histórico de cirurgia de catarata complicada no olho direito (agosto, 2014), que evoluiu com luxação da lente intraocular para cavidade vítrea, tendo sido submetido à vitrectomia posterior. Em sequência, realizou-se cirurgia de implante de uma lente intraocular de câmara anterior (setembro, 2014).

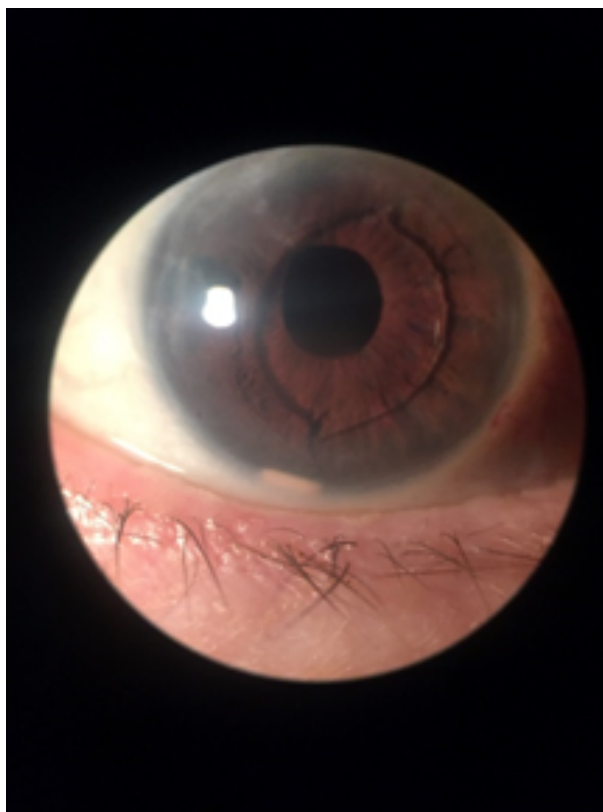O exame de biomicroscopia evidenciava uma córnea íntegra, pupila regular, lente intraocular de câmara anterior bem posicionada (Figura 1). Ao exame de mapeamento de retina evidenciamos uma escavação papilar 0,5, com presença de espessamento foveal com aspecto petaloide.

Na avaliação inicial via tomografia de coerência óptica (OCT) observamos edema macular cistoide (Figura 2)

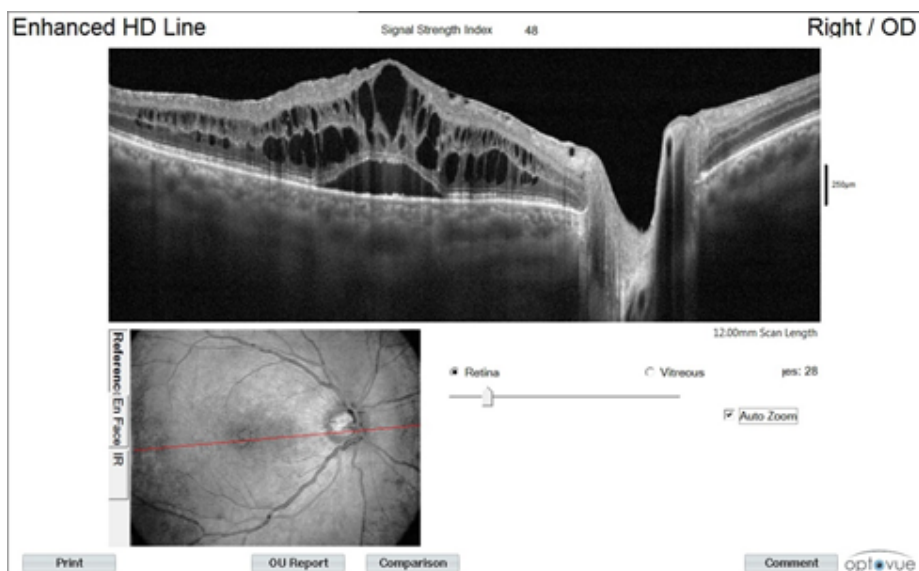
Foi indicado implante de dexametasona no olho direito, o qual foi realizado sem intercorrências. No quarto pós-operatório, o paciente retornou com queixa de visualização de corpo estranho na frente do olho. Ao exame de biomicroscopia, observamos a córnea íntegra com um fragmento do polímero na porção inferior da câmara anterior (figura 1). Paciente foi colocado em decúbito dorsal horizontal e realizada uma manobra para reposicionar o polímero (video 1), a qual foi bem sucedida, conforme podemos ver na retinografia (figura 3) com fragmento do polímero novamente na cavidade vítrea, inferiormente.

A manobra de mobilização ocular teve o objetivo de poupar o paciente de uma abordagem invasiva.

Em ambiente ambulatorial, o paciente foi posicionado em decúbito dorsal, com boa iluminação. No início, o olho direito foi mobilizado superiormente, com posterior movimentação em direção nasal seguida do posicionamento súpero-medial. Reposicionou-se o olho superiormente seguido da movimentação lateral,



**Figura 1.** Exame de biomicroscopia mostrando lente intraocular de câmara anterior e fragmento do implante de corticoide inferiormente.

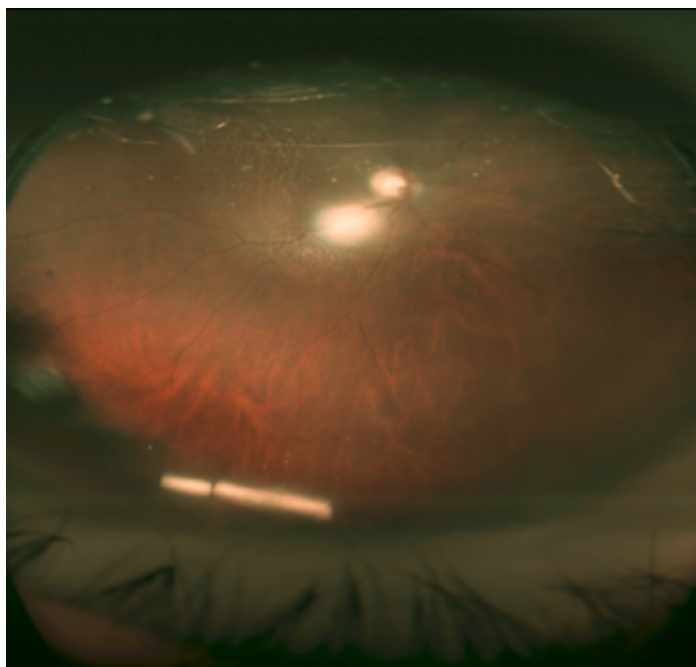


**Figura 2.** OCT evidenciando edema macular cistóide.

com retorno para a posição superior. Foi instruído ao paciente movimentar o olho inferiormente e posicioná-lo superiormente, em duas ocasiões subsequentes. Neste momento o fragmento já havia sido reposicionado para a câmara posterior com sucesso. Após 7 dias, o fragmento do implante se manteve na cavidade vítrea.

## DISCUSSÃO

As principais indicações do uso do implante de ozurdex são edema macular associados a oclusões venosas retinianas, uveítes posteriores não infecciosas, assim como no edema macular diabético.<sup>1,2,3</sup> Sua utilização



**Figura 3.** Retinografia panorâmica (*wide-field*) mostrando a realocação do fragmento do implante.

também é descrita em pacientes com edema macular cistoide pós-cirurgia de catarata, também chamada de síndrome de Irvine gass.<sup>10</sup>

Os corticosteroides têm um papel fundamental no tratamento de doenças da retina, principalmente no edema macular cistoide, visto que ele é decorrente da quebra da barreira hematorretiniana, o que cursa com aumento dos mediadores inflamatórios. Nos diabéticos, o foco é na supressão da adesão leucocitária, o que acarreta na diminuição dos níveis de proteína, levando a uma menor sobrecarga da barreira hematorretiniana, portanto uma menor atuação dos fatores de crescimento endotelial (VEGF).<sup>11</sup>

Da mesma forma como foi visto no paciente descrito, o implante foi indicado por conta de o edema macular cistoide verificado em consulta, com etiologia provável do pós-cirúrgico de cirurgia de catarata complicada e implante de lente de câmara anterior, a qual pode ser responsável por ocasionar uveíte subclínica ocasionando aumento de produtos inflamatórios, que são responsáveis por lesar o endotélio da córnea.<sup>12</sup>

O implante é realizado por técnica de microcirurgia, por meio da utilização de um aplicador pré-montado com o bastão biodegradável de medicamento. A possibilidade de quebra do implante está associada a problemas de fabricação, apesar de haver a possibilidade de quebra com o processo normal de desgaste. Nos casos de partição, de acordo com a fabricante, não há alterações na farmacocinética, no tempo de ação do medicamento, assim como no efeito esperado.<sup>8</sup>

Outra complicação é o deslocamento do implante de dexametasona para a câmara anterior do olho. É uma fato incomum, com maior incidência em pacientes afácicos, pseudofácicos, mesmo com a presença de lente intraocular. Pacientes com histórico de vitrectomia também têm maior risco.<sup>9</sup>

Para prevenir esse deslocamento o paciente deve evitar realizar esforço físico, posições pronadas, ou com a face voltada para baixo, assim como vôos de longa duração, pois a diferença de pressão corpórea com a da aeronave pode deslocar o implante para a câmara anterior.<sup>7</sup>

Esse deslocamento está associado ao desenvolvimento de edema de córnea, o qual é a principal complicação. O mecanismo observado é devido à toxicidade da degradação do medicamento em ácido lático ou ácido glicólico. O trauma pela presença do corpo estranho não pode ser descartado.<sup>9</sup> Microscopia especular mostra a perda de células endoteliais da córnea nos casos de migração do implante. Entretanto, sabe-se que o uso de doses menores de dexametazona é bem tolerado para tratar inflamações pós cirurgia de catarata.<sup>13</sup>

Sabe-se também que, no estudo GENEVA, cerca de 12,6% dos pacientes desenvolveram hipertensão ocular após um único tratamento com implante, apesar disso, o estudo Shasta demonstra que apenas 1,7% dos pacientes com pressão intraocular aumentada devido o uso do medicamento serão submetido à cirurgia por glaucoma, o que indica que o efeito do corticoide no aumento da PIO é transitório.<sup>14</sup>

O reposicionamento do implante é feito, em alguns casos, cirurgicamente, entretanto há a possibilidade da utilização de agulha de 30G associada à anestesia local, com lâmpada de fenda. Assim como o reposicionamento do implante de volta para a câmara posterior. Essas técnicas reduzem a necessidade de intervenção cirúrgica, diminuindo os riscos inerentes ao procedimento.<sup>7,15,16</sup>

No caso descrito, houve a ocorrência de dois fatos incomuns neste meio, a quebra do implante em duas partes e o deslocamento de um dos fragmentos para a câmara anterior. O paciente possui os fatores de risco para que ocorra essa mobilização, lente de câmara anterior para afacia e vitrectomia prévia, apesar da presença deles não garantir que o deslocamento aconteça. Foi evidenciado edema de córnea com dobras de descemet, pela demora do paciente em retornar à consulta. Neste caso, optou-se pelo reposicionamento não cirúrgico do implante, pois reduziria o risco ao paciente, associado ao fato do deslocamento ter ocorrido apenas de um dos fragmentos, o que acredita-se ter sido um facilitador para o sucesso do reposicionamento não cirúrgico.

## CONCLUSÃO

O implante de dexametasona apresenta baixos riscos ao paciente, quando comparado com os benefícios apresentados com os tratamentos. Entretanto, não se pode ignorar a possibilidade de deslocamento do medicamento para a câmara anterior, principalmente nos casos de pacientes afácicos, associados à fragmentação do implante e vitrectomizados. Para tratamento é indicada a remoção cirúrgica, porém, em casos como o apresentado, é possível a realocação do fragmento do implante utilizando uma técnica de movimentação ocular, evitando, assim, o edema de córnea, aumento da PIO.

## REFERÊNCIAS

- Haller JA, Bandello F, Belfort R Jr., Blumenkranz MS, Gillies M, Heier J, et al.; OZURDEX GENEVA Study Group. Randomized, sham-controlled trial of dexamethasone intravitreal implant in patients with macular edema due to retinal vein occlusion. *Ophthalmology*. 2010;117(6):1134-6.e3.
- Lowder C, Belfort R Jr., Lightman S, Foster CS, Robinson MR, Schiffman RM, et al.; Ozurdex HURON Study Group. Dexamethasone intravitreal implant for noninfectious intermediate or posterior uveitis. *Arch Ophthalmol*. 2011;129(5):545-53.
- Pacella E, La Torre G, Turchetti P, Merisola C, Lenzi T, Mazzeo F, et al. Evaluation of efficacy dexamethasone intravitreal implant compared to treatment with anti-VEGF in the treatment of diabetic macular edema. *Senses Sci*. 2014;1(4):164-8.
- Salmon J, Bowling B. *Kanski's Clinical Ophthalmology: A Systematic Approach*. 8th ed. Shanghai: Elsevier; 2015.
- Weinreb RN, Aung T, Medeiros FA. The pathophysiology and treatment of glaucoma: a review. *JAMA*. 2014;311(18):1901-11. DOI: 10.1001/jama.2014.3192.
- Gonçalves MR, Guedes MMR, Chaves MAPD, Pereira CCL, Otton R. Análise dos fatores de risco e epidemiologia em campanha de prevenção da cegueira pelo glaucoma em João Pessoa, Paraíba. *Rev Bras Oftalmol*. 2013;72(6):396-9.
- Pacella F, Agostinelli E, Carlesimo SC, Nebbioso M, Secondi R, Forastiere M, et al. Management of anterior chamber dislocation of a dexamethasone intravitreal implant: a case report. *J Med Case Rep*. 2016;10(1):282.
- Agrawal R, Fernandez-Sanz G, Bala S, Addison PK. Desegmentation of Ozurdex implant in vitreous cavity: report of two cases. *Br J Ophthalmol*. 2014;98(7):961-3.
- Khurana RN, Appa SN, McCannel CA, Elman MJ, Wittenberg SE, Parks DJ, et al. Dexamethasone implant anterior chamber migration: risk factors, complications, and management strategies. *Ophthalmology*. 2014;121(1):67-71.
- Carricondo PC, Abalem MF, Machado CG, Kara-Junior N. Profilaxia e tratamento do edema macular cistoide após cirurgia de catarata. *Rev Bras Oftalmol*. [Internet]. 2015 Apr [cited 2018 Feb 01]; 74(2):113-8. Available from: [http://www.scielo.br/scielo.php?script=sci\\_arttext&pid=S0034-72802015000200113&lng=en](http://www.scielo.br/scielo.php?script=sci_arttext&pid=S0034-72802015000200113&lng=en). DOI: <http://dx.doi.org/10.5935/0034-7280.20150026>
- Dias JRO, Nunes RP, Goldhardt R. New Drugs and New Posterior Delivery Methods in CME. *Curr Ophthalmol Rep*. 2017;5:160-8. DOI: <https://doi.org/10.1007/s40135-017-0134-3>
- Ahmad M, Naeem M, Iqbal S, Khan S. Visual Outcome and Complications of Anterior Chamber Intraocular Lens Versus Scleral Fixated Intraocular Lens. *Pak J Ophthalmol*. 2012;28(4):206-10.
- Rahimy E, Khurana RN. Anterior segment migration of dexamethasone implant: risk factors, complications, and management. *Curr Opin Ophthalmol*. 2017;28(3):246-51.
- Kapoor KG, Wagner MG, Wagner AL. The Sustained-Release Dexamethasone Implant: Expanding Indications in Vitreoretinal Disease. *Semin Ophthalmol*. 2015;30(5-6):475-81.
- Kishore SA, Schaal S. Management of anterior chamber dislocation of dexamethasone implant. *Ocul Immunol Inflamm*. 2013;21(1):90-1. DOI: 10.3109/09273948.2012.736589
- Bansal R, Bansal P, Kulkarni P, Gupta V, Sharma A, Gupta A. Wandering Ozurdex(®) implant. *J Ophthalmic Inflamm Infect*. 2012;2(1):1-5. DOI: 10.1007/s12348-011-0042-x



**Alexandre Antônio Marques Rosa**

<https://orcid.org/0000-0001-5496-9704>  
<http://lattes.cnpq.br/4972772795172243>



**Thais Sousa Mendes**

<http://orcid.org/0000-0001-5568-9958>  
<http://lattes.cnpq.br/017536091663758>



**Paulo Sérgio Miranda de Oliveira Filho**

<https://orcid.org/0000-0002-7382-9544>  
<http://lattes.cnpq.br/4420082065395077>