

# Manejo cirúrgico do carcinoma de células escamosas conjuntival

## Surgical management of conjunctival squamous cell carcinoma

Bruno de Barros Massote<sup>1</sup>, Sílvia Andrade Carvalho Rodrigues<sup>2</sup>, Murilo Alves Rodrigues<sup>2</sup>, Pedro Henrique Batista de Souza Ferreira<sup>2</sup>

1. Centro Oftalmológico de Minas Gerais, Belo Horizonte, MG, Brasil.

2. Departamento de Plástica Ocular, Centro Oftalmológico de Minas Gerais, Belo Horizonte, MG, Brasil.

Este vídeo apresenta o manejo cirúrgico do carcinoma de células escamosas conjuntival a partir do relato de um caso clínico envolvendo um paciente masculino de 84 anos, de pele clara, que apresentava uma lesão gelatinosa e papilomatosa localizada no limbo ínfero-temporal do olho direito. O tratamento de escolha foi a excisão cirúrgica completa, com a técnica *no-touch*. Durante o procedimento, foram empregados métodos adjuvantes, incluindo cauterização cuidadosa das margens cirúrgicas, aplicação de álcool absoluto para efeito citotóxico local e crioterapia por congelamento duplo nas margens conjuntivais ressecadas. Essas etapas adicionais têm como objetivo minimizar a possibilidade de células tumorais residuais e diminuir o risco de recorrência<sup>(1,2)</sup>.

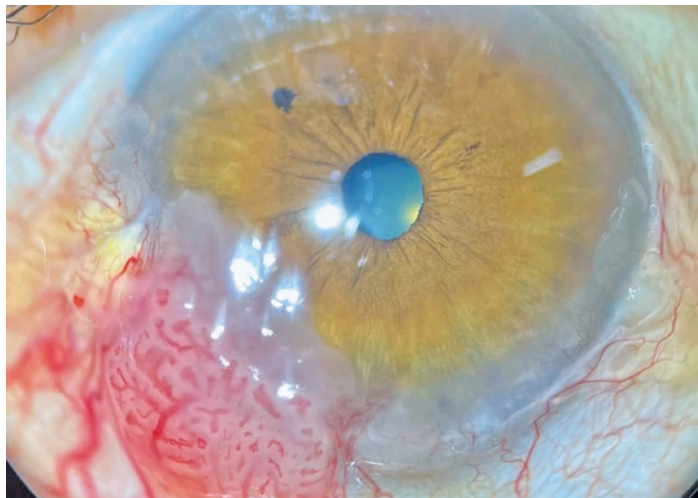
O acompanhamento pós-operatório demonstrou evolução satisfatória, sem evidências de recidiva tu-

moral, com preservação da integridade e aspecto saudável da conjuntiva.

Seguir corretamente as etapas cirúrgicas é crucial na excisão de lesões neoplásicas conjuntivais, a fim de garantir a remoção completa do tumor, prevenir recorrências e preservar a superfície ocular. A precisão e o cuidado em cada estágio impactam diretamente tanto no controle tumoral quanto nos resultados visuais<sup>(1,2)</sup>

### REFERÊNCIAS

1. Shields JA, Shields CL, De Potter P. Surgical management of conjunctival tumors: the 1994 Lynn B. McMahan Lecture. Arch Ophthalmol. 1997;115(6):808-15.
2. Shields CL, Chien JL, Surakiatchanukul T, Sioufi K, Lally SE, Shields JA. Conjunctival tumors: review of clinical features, risks, biomarkers, and outcomes-the 2017 J. Donald M. Gass Lecture. Asia Pac J Ophthalmol. 2017;6(2):109-120.



**Autor correspondente:** Bruno de Barros Massote. E-mail: bruno.massote1@gmail.com

**Recebido em:** 4 de Dezembro de 2025. **Aceito em:** 16 de Janeiro de 2026.

**Financiamento:** Declaram não haver. **Conflitos de interesse:** Declaram não haver

**Como citar:** Massote BB, Rodrigues SA, Rodrigues MA, Ferreira PH. Manejo cirúrgico do carcinoma de células escamosas conjuntival. eOftalmo. 2025;11(4):163-4.

**DOI:** 10.17545/eOftalmo/2025.0018

 Esta obra está licenciada sob uma *Licença Creative Commons* Atribuição 4.0 Internacional.


## INFORMAÇÃO DOS AUTORES



» **Bruno de Barros Massote**

<http://lattes.cnpq.br/8317583474335135>

<http://orcid.org/0000-0001-7008-7816>



» **Murilo Alves Rodrigues -**

<http://lattes.cnpq.br/0611936091120399>


<http://orcid.org/0000-0003-2939-2709>



» **Silvia Andrade Carvalho Rodrigues**

<https://lattes.cnpq.br/4386575073138004>

<http://orcid.org/0000-0002-0233-4130>



» **Pedro Henrique Batista de Souza Ferreira**

<http://lattes.cnpq.br/4971783354687284>

<http://orcid.org/0009-0000-7503-0544>