

# Características clínicas da síndrome do nistagmo infantil

## Clinical features of infantile nystagmus syndrome

Leonardo Eleuterio Ariello<sup>1</sup>

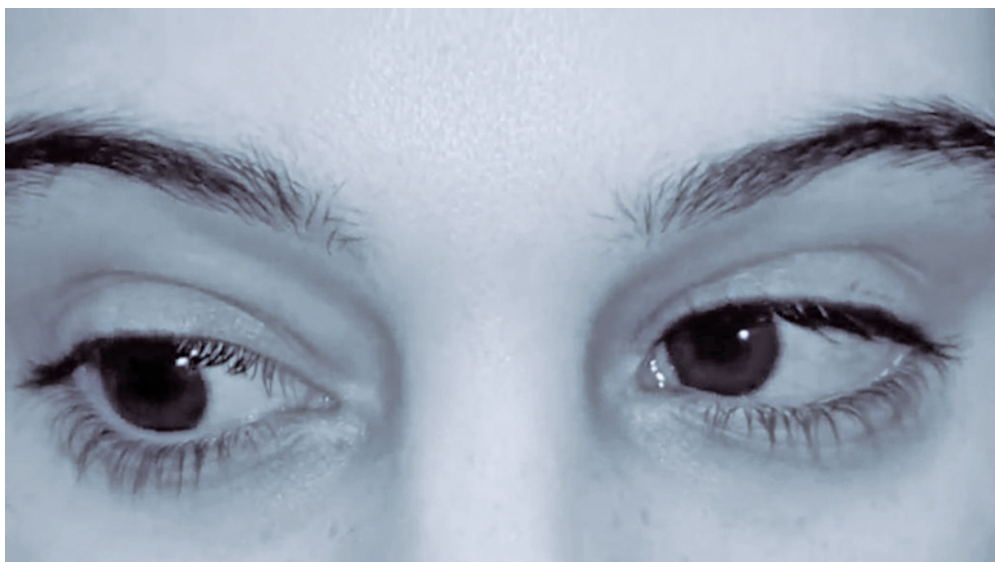1. Division of Ophthalmology, Laboratory of Investigation in Ophthalmology, Faculdade de Medicina, Universidade de São Paulo, São Paulo, SP, Brasil.

Neste vídeo, apresentamos o caso de uma jovem de 23 anos que apresentava baixa visão e nistagmo congênito secundário a cicatriz macular de toxoplasmose.

Nistagmo congênito ou síndrome do nistagmo infantil (SNI) é um achado comum na prática clínica. Apesar de alguns casos serem de fato congênitos, mais comumente ele surge nos primeiros meses de vida. Devemos suspeitar de perda visual em qualquer paciente que apresenta a SNI e realizar o exame oftalmológico completo em todos esses casos<sup>1</sup>.

Tendo em vista que o surgimento do nistagmo na infância pode ser secundário a causas neurológicas, a SNI deve ser diferenciada das formas adquiridas de nistagmo e para tanto, algumas características clínicas ajudam o oftalmologista a diferenciar essas duas situações<sup>2</sup>.

Na Figura 1, apresentamos sete características clínicas que apesar de não serem exclusivas da SNI ajudam a diferenciar das formas adquiridas. Tais características devem ser avaliadas em todos os pacientes que se apresentam com nistagmos, para o diagnóstico preciso.



**Autor correspondente:** Leonardo E. Ariello. E-mail: leonardo.ariello@hc.fm.usp.br

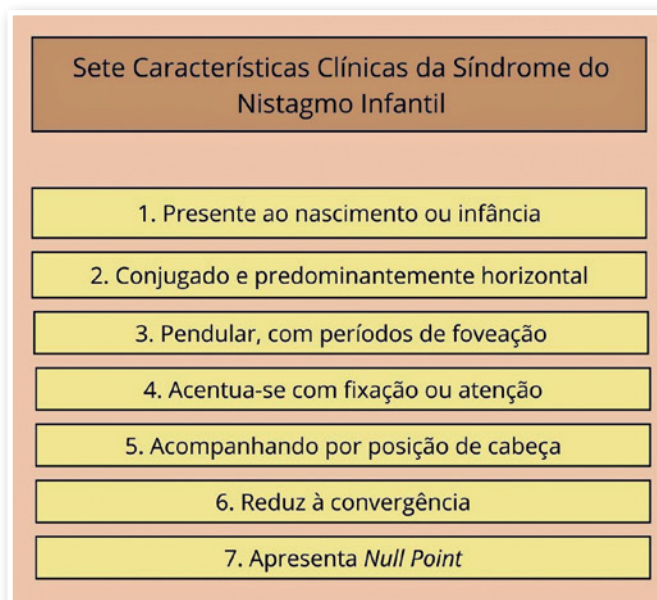
**Recebido em:** 17 de Abril de 2023. **Aceito em:** 11 de Junho de 2023.

**Financiamento:** Declaram não haver. **Conflitos de interesse:** Declaram não haver

**Como citar:** Ariello LE. Características clínicas da síndrome do nistagmo infantil. eOftalmo. 2023;9(3):113-4.

**DOI:** 10.17545/eOftalmo/2023.0032

 Esta obra está licenciada sob uma *Licença Creative Commons* Atribuição 4.0 Internacional.




**Figura 1.** Sete características clínicas da síndrome do nistagmo infantil.

## REFERÊNCIAS

1. Brodsky MC, Brodsky MC, SpringerLink. Pediatric neuro-ophthalmology. 2nd ed. Springer; 2010.
2. Leigh RJ, Zee DS, Oxford University P. The neurology of eye movements. Fifth edition. ed. Contemporary neurology series. Oxford University Press; 2015.

## INFORMAÇÃO DO AUTOR



» **Leonardo Eleuterio Ariello**

<https://orcid.org/0000-0002-7031-2419>

<http://lattes.cnpq.br/1417602536827866>