

## Leucocorias pré-cristalinianas

### Prelenticular leukocorias

#### *Leucocoria Precristaliniana*

Márcia Beatriz Tartarella. Universidade Federal de São Paulo - UNIFESP, São Paulo, SP, Brasil. [tartarella@yahoo.com](mailto:tartarella@yahoo.com)

João Borges Fortes Filho. Universidade Federal do Rio Grande do Sul – UFRGS, Porto Alegre, RS, Brasil. [joaborgesfortes@gmail.com](mailto:joaborgesfortes@gmail.com)

#### RESUMO

**Objetivo:** apresentar um relatório clínico de pacientes com leucocoria pré-cristaliniana. **Métodos:** estudo retrospectivo incluindo pacientes com diagnóstico inicial de leucocoria unilateral e encaminhados a tratamento cirúrgico de catarata, entre 2005 e 2015, na cidade de São Paulo (SP), Brasil. Realizou-se avaliação oftalmológica completa. **Resultados:** sete pacientes, com menos de 4 anos de idade, foram avaliados para se determinar a necessidade da cirurgia de catarata. A avaliação através de biomicroscopia (lâmpada de fenda) revelou dois pacientes com xantogranuloma juvenil e membrana pupilar inflamatória, três com membrana pupilar inflamatória secundária causada por uveíte anterior idiopática, um com leucocoria pré-cristaliniana possivelmente devido a uma toxoplasmose congênita, e um com uma membrana inflamatória devido a hifema recorrente causado por hemangioma da íris. Em nenhum desses casos o exame ultrassonográfico revelou anormalidades na retina ou na lente do olho acometido. **Conclusão:** todos os pacientes apresentaram leucocoria pré-cristaliniana unilateral, com lentes translúcidas, sem necessidade de remoção de catarata.

#### Palavras-Chave:

Criança;  
Catarata;  
Classificação;  
Retinoblastoma

#### Keywords:

Child;  
Cataract;  
Classification;  
Retinoblastoma

#### ABSTRACT

**Purpose:** To present a clinical report of patients with prelenticular leukocoria. **Methods:** retrospective study included patients with an initial diagnosis of unilateral leukocoria referred for pediatric cataract surgical treatment during the period between 2005 and 2015 at São Paulo-SP, Brazil. Complete ophthalmological evaluation was performed. **Results:** Seven patients younger than 4 years were evaluated to determine the need for cataract surgery. Slit-lamp biomicroscopy evaluation disclosed two patients with juvenile xanthogranuloma and inflammatory pupillary membrane, three with secondary inflammatory pupillary membrane caused by idiopathic anterior uveitis, one with prelenticular leukocoria due to presumed congenital toxoplasmosis, and one with an inflammatory membrane due to repeated hyphema caused by iris hemangioma. In all these cases, ultrasonographic examination did not show retinal or lens abnormalities in the affected eye. **Conclusion:** All patients presented unilateral prelenticular leukocoria with clear lens, requiring no cataract removal.

#### Palabras Clave:

Niño;  
Catarata;  
Clasificación;  
Retinoblastoma

**Fonte de financiamento:** declaram não haver.

**Parecer CEP:** não se aplica.

**Conflito de interesses:** declaram não haver.

**Recebido em:** 01/10/2016

**Aprovado em:** 11/10/2016

**Publicado em:** 24/03/2017

#### RESUMEN

**Propósito:** Presentar un informe clínico de los pacientes con leucocoria precristaliniana. **Métodos:** los estudios retrospectivos incluyeron a pacientes con un diagnóstico de leucocoria unilateral relacionada al tratamiento quirúrgico de catarata pediátrica durante el período entre 2005-2015 en São Paulo, Brasil. Se ha realizado una evaluación oftalmológica completa. **Resultados:** Siete pacientes por debajo de los 4 años de edad pasaron por una evaluación para determinar la necesidad de cirugía de catarata. La evaluación biomicroscópica mostró a dos pacientes con xantogranuloma juvenil y membrana pupilar inflamatoria, tres con membrana pupilar inflamatoria secundaria causada por uveítis anterior idiopática, uno con leucocoria precristaliniana debido a una supuesta toxoplasmosis congénita, y uno con una membrana inflamatoria debido a un hipema de repetición causado por hemangioma de íris. En todos esos casos, el examen por ultrasonografía no acusó anormalidades en la retina o en el lente del ojo afectado. **Conclusión:** Todos los pacientes presentaron leucocoria unilateral precristaliniana con transparencia del cristalino, no requiriendo la remoción de la catarata.

## INTRODUÇÃO

A presença de leucocoria ou de um teste do reflexo vermelho anormal em crianças exige avaliação e diagnóstico imediatos (Figura 1), a fim de se diagnosticar um possível retinoblastoma, que constitui uma doença fatal. <sup>1,2,3</sup>

As leucocorias podem ser classificadas em dois grandes grupos: as lenticulares (opacificação da lente) e as retrolenticulares (retinoblastomas ou pseudoretinoblastomas). <sup>4</sup>

O presente estudo tem o objetivo de apresentar uma descrição clínica de pacientes com leucocoria unilateral, sem opacificação de lentes, considerando a classificação proposta para as leucocorias, que inclui casos de opacificação pré-cristaliniana. <sup>5</sup>

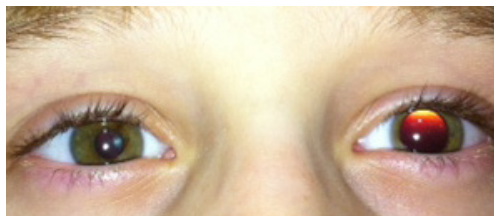


Figura 1: Leucocoria unilateral

## MÉTODOS

Realizou-se um estudo descritivo e retrospectivo incluindo pacientes encaminhados para cirurgia de catarata devido a um teste do reflexo vermelho anormal e leucocoria unilateral no olho acometido. Neste estudo, leucocoria foi definida como a opacificação do eixo visual com uma pupila branca e reflexo vermelho anormal (teste de Bruckner).

Todos os pacientes foram submetidos à avaliação oftalmológica, que incluiu o exame da lâmpada de fenda, a acuidade visual, a oftalmoscopia binocular indireta e a ecografia ocular.

### Caso 1

Um menino de 3 meses apresentando um teste do reflexo vermelho anormal e leucocoria unilateral no olho direito. A acuidade visual era de LogMAR 1,30 (fração de Snellen 20/395) no olho acometido (direito) e de LogMAR 0,67 (fração de Snellen 20/95) no olho normal. O exame da lâmpada de fenda demonstrou uma membrana pré-cristaliniana na área pupilar, sinéquia posterior e lente sem opacificação (Figura 2). A ultrassonografia estava normal. O diagnóstico clínico revelou uma membrana pré-cristaliniana causada por uveíte anterior idiopática.

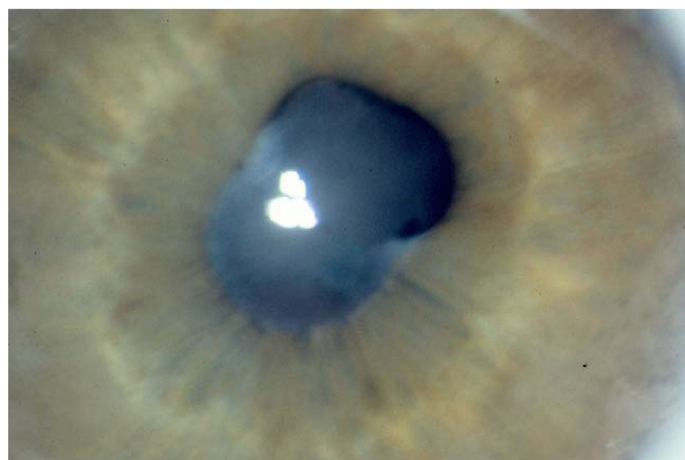


Figura 2: Caso 1. Membrana pré-cristaliniana na área pupilar

## Caso 2

Uma menina de 3 meses apresentando leucocoria unilateral no olho esquerdo. A mãe da menina havia desenvolvido toxoplasmose sistêmica ativa durante a gravidez. A acuidade visual era de LogMAR 0,120 (fração de Snellen 20/250) no olho acometido. O exame da lâmpada de fenda mostrou tecido fibrinoso sobre a borda pupilar, com sinéquia posterior e lente translúcida. A pressão intraocular era normal em ambos os olhos. A oftalmoscopia revelou uma possível cicatriz isolada de toxoplasmose (sem atividade inflamatória na retina periférica). A ultrassonografia não demonstrou atividade acústica na seção posterior do globo ocular. O diagnóstico clínico foi de leucocoria pré-cristaliniana causada pela formação de tecido fibrinoso sobre a borda pupilar e formação de uma sinéquia posterior, provavelmente relacionada à toxoplasmose congênita.

## Caso 3

Um garoto de 3 anos apresentando leucocoria no olho direito. O paciente havia se submetido a uma cirurgia de trabeculectomia, devido a um glaucoma relacionado a um xantogranuloma juvenil. Sua melhor acuidade visual foi de LogMAR 0,86 (fração de Snellen 20/145) no olho acometido. O exame externo revelou lesões dermatológicas amareladas no rosto, no tórax (Figura 3) e em ambos os membros inferiores. A avaliação por lâmpada de fenda mostrou buftalmia, uma bolha filtrante superior, nódulos amarelados na íris, uma membrana pré-cristaliniana parcial na área pupilar e lente translúcida (Figura 4). A pressão intraocular era de 5 mmHg em ambos os olhos. A oftalmoscopia indireta e a ultrassonografia estavam normais. O diagnóstico clínico foi de membrana pré-cristaliniana, secundária a um hifema da câmara anterior, causada por um xantogranuloma juvenil.

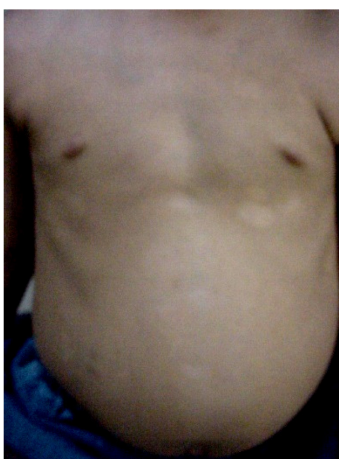

Figura 3: Caso 3. Lesões dermatológicas amareladas em paciente com xantogranuloma juvenil

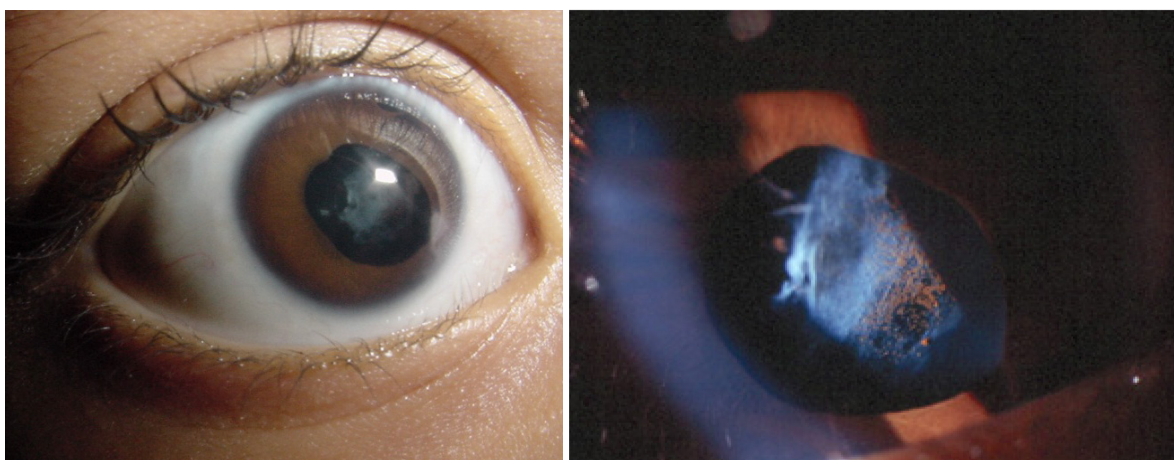


Figura 4: Caso 3. Leucocoria pré-cristaliniana devida a uma membrana anterior à lente

**Caso 4**

Uma menina de 6 meses apresentando leucocoria no olho esquerdo. Sua acuidade visual era apenas de percepção da luz no olho acometido. O exame da lâmpada de fenda mostrou lesões nodulares amareladas na íris e uma espessa formação membranosa por toda a área pupilar, que impedia a observação da lente. A cirurgia, realizada através da remoção da membrana pupilar pela câmara anterior, revelou a presença de uma lente translúcida. A análise anatomopatológica da amostra revelou uma membrana fibrinosa. Uma hemorragia espontânea ocorreu na câmara anterior 20 dias após o procedimento. O hifema melhorou com o tratamento clínico, porém recidivou após 3 meses. O diagnóstico clínico foi de membrana pré-cristaliniana secundária a um sangramento de um xantogranuloma juvenil.

**Caso 5**

Um garoto de 14 meses apresentando leucocoria unilateral no olho esquerdo. Sua acuidade visual era de LogMAR 1,45 (fração de Snellen 20/415). O exame da lâmpada de fenda mostrou uma membrana pré-cristaliniana afetando a área pupilar, sem reflexo vermelho. A ultrassonografia mostrou uma cavidade vítrea posterior normal. O diagnóstico clínico foi de membrana pré-cristaliniana idiopática. Realizou-se uma membranectomia, que revelou uma lente translúcida. Oito meses após o procedimento cirúrgico, a acuidade visual melhorou para 20/40.

**Caso 6**

Uma garota de 3 anos apresentando leucocoria no olho esquerdo. Sua acuidade visual à admissão era de LogMAR 0,60 (fração de Snellen 20/80). O exame da lâmpada de fenda revelou uma membrana pré-cristaliniana com um eixo visual parcialmente ocluído (Figura 5). Essa membrana opaca permaneceu estável durante o acompanhamento. Nenhuma cirurgia foi realizada nessa paciente. Tanto a oftalmoscopia indireta quanto a ultrassonografia estavam normais. O diagnóstico clínico foi de leucocoria unilateral devida à formação de uma membrana pré-cristaliniana, provavelmente após uveíte anterior idiopática.

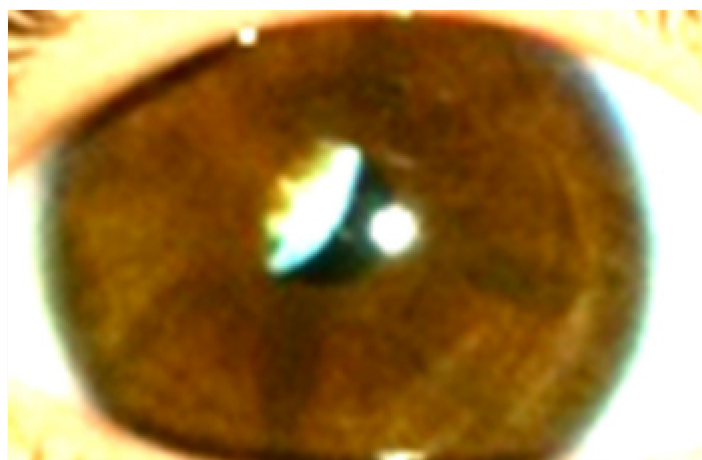


Figura 5: Caso 6. Leucocoria pré-cristaliniana ocorrida provavelmente após uveíte anterior idiopática

**Caso 7**

Uma menina de 2 meses apresentando hemangioma facial afetando a área da pálpebra direita. A paciente foi encaminhada por leucocoria no olho direito. A acuidade visual era de LogMAR 1,45 (fração de Snellen 20/570). O exame com a lâmpada de fenda mostrou múltiplas lesões nodulares na íris, compatíveis com hemangioma da íris. Observou-se uma membrana pré-cristaliniana, afetando parcialmente o eixo visual, bem como uma lente translúcida. A oftalmoscopia e a ultrassonografia estavam normais. O diagnóstico clínico foi de leucocoria unilateral, com uma membrana pré-cristaliniana secundária a um hemangioma da íris. A membrana pode ter sido resultante de um hifema recorrente na câmara anterior.

## RESULTADOS

Sete pacientes com leucocoria unilateral foram encaminhados para cirurgia de catarata. Todos eles tinham idades inferiores a 4 anos. Após o exame oftalmológico completo, os achados clínicos não revelaram opacificação de lente em nenhum dos pacientes. Todas as crianças apresentavam leucocoria pré-cristaliniana unilateral. Todos os casos apresentaram oftalmoscopia indireta e ultrassonografia do segmento posterior normais no olho acometido.

Os achados oftalmológicos dos pacientes estão resumidos na Tabela 1.

Tabela 1. Características clínicas de pacientes com leucocoria pré-cristaliniana unilateral e lente translúcida

Paciente	Idade ao diagnóstico (em meses)	Olho acometido	Leucocoria Pré-cristaliniana
1	3	OD	Uveíte anterior idiopática
2	3	OE	Toxoplasmose congênita
3	36	OD	Xantogranuloma juvenil
4	6	OE	Xantogranuloma juvenil
5	14	OE	Membrana pré-cristaliniana idiopática
6	47	OE	Uveíte anterior idiopática
7	2	OD	Hemangioma da íris

OD: olho direito; OE: olho esquerdo

## DISCUSSÃO

A leucocoria é um sinal importante de várias condições oftalmológicas pediátricas graves. É uma situação perigosa, que demanda atenção imediata, uma vez que muitas das crianças acometidas podem ter patologias potencialmente fatais ou que podem causar deficiência visual permanente. As leucocorias estão relacionadas à catarata congênita, ao retinoblastoma, à toxocaríase ocular, à toxoplasmose, à retinopatia da prematuridade, aos hamartomas da retina, à vascularização fetal persistente, à doença de Coats, ao descolamento da retina, à doença de Norrie e à hemorragia intraocular.<sup>6,7</sup>

A Leucocoria ou “pupila branca” é um distúrbio ocular. Leucocoria, no sentido estrito, é um termo utilizado apenas para pacientes com o teste do reflexo vermelho anormal, quando sua causa estiver localizada posteriormente à lente.<sup>8</sup> Neste estudo, leucocoria foi definida de forma abrangente por ser frequentemente usada em oftalmologia para se referir a qualquer distúrbio ocular no teste do reflexo vermelho. Essa definição ampla inclui pacientes com cicatrizes circunscritas na córnea central, afetando o eixo visual e o teste do reflexo vermelho.

Uma nova classificação para as leucocorias, incluindo achados pré-cristalinianas, foi citada anteriormente. Essa nova classificação inclui casos com leucocoria pré-cristaliniana e leucocoria com apresentação mista.<sup>9</sup>

Apresentamos sete pacientes com leucocoria unilateral causada por opacificação pré-cristaliniana. Não foram diagnosticadas catarata ou anomalias da retina nesse grupo de pacientes. Apresentamos três pacientes com uma membrana pupilar causada por uveíte anterior idiopática, dois com xantogranuloma juvenil, um com hemangioma intraocular e um com suspeita de toxoplasmose congênita. Em dois pacientes, a leucocoria estava presente devido à formação de uma membrana após hifema.

Existem outras causas de leucocoria pré-cristaliniana, incluindo a presença de uma membrana pupilar congênita persistente, especialmente em pacientes com íris azul, e de leucoma central circular da córnea (Figura 6) afetando o eixo visual.<sup>9</sup> A identificação da leucocoria pré-cristaliniana permite o planejamento de estratégias cirúrgicas para evitar a remoção desnecessária da lente. Alcançar precocemente um eixo visual claro é de grande importância para a prevenção de ambliopia em crianças com leucocoria pré-cristaliniana. O uso da biomicroscopia ultrassônica da câmara anterior é útil para um diagnóstico preciso de leucocorias pré-cristalinianas, além de permitir uma melhor identificação de pacientes com lente opacificada ou translúcida.

As leucocorias pré-cristalinianas podem ser divididas, de acordo com a localização da opacidade, em: corneais, na câmara anterior, no nível pupilar e na câmara posterior.

Alguns pacientes podem apresentar leucocoria pré-cristaliniana associada a uma opacificação da lente; por exemplo, uma membrana pupilar inflamatória associada a uma catarata. A associação de leucocoria pré-cristaliniana e retrolenticular pode ocorrer em casos de vascularização fetal persistente, retinoblastoma, doença de Coats, etc. Esses casos são classificados como leucocorias de apresentação mista.

A opacificação do eixo visual pode estar presente em olhos pseudofácicos ou afácicos, causando leucocorias. Esses casos são classificados como leucocorias relacionadas a olhos pseudofácicos e afácicos. A classificação proposta para as leucocorias é apresentada na Tabela 2.

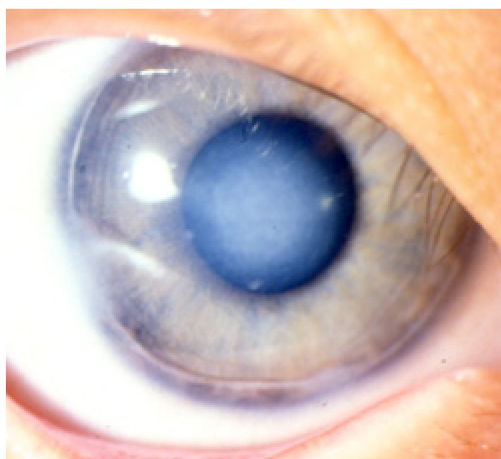


Figura 6: Opacidade corneana central causando leucocoria pré-cristaliniana


Tabela 2. Classificação das leucocorias

1. Leucocorias pré-cristalinianas
  - a) Corneal
  - b) Na câmara anterior
  - c) No nível da pupila
  - d) Na câmara posterior
2. Leucocorias lenticulares
3. Leucocorias retrolenticulares
  - a) Retinoblastoma
  - b) Não retinoblastoma
4. Leucocorias de apresentação mista
5. Leucocorias relacionadas a olhos pseudofácicos e afácicos
  - a) Opacificação da cápsula posterior
  - b) Opacificação de lente intraocular (LIO) (leucocoria artificial)
  - c) Opacificação anterior à LIO.

## REFERÊNCIAS

1. ▲ Balmer A, Munier F. Diagnosis and treatment of intraocular tumors in the child. *Klin Monbl Augenheilkd.* 2001;218(5):292-7. <http://dx.doi.org/10.1055/s-2001-15884>
2. ▲ Balmer A, Munier F. Leukokoria in a child: emergency and challenge. *Klin Monbl Augenheilkd.* 1999;214(5):332-5. <http://dx.doi.org/10.1055/s-2008-1034807>

3. ▲ Shields JA, Parsons HM, Shields CL, Shah P. Lesions simulating retinoblastoma. J Pediatr Ophthalmol Strabismus. 1991;28(6):338-40. Abstract disponível em: <https://www.ncbi.nlm.nih.gov/pubmed/?term=PMID%3A+1757860>
4. ▲ Gao YJ, Qian J, Yue H, Yuan YF, Xue K, Yao YQ. Clinical characteristics and treatment outcome of children with intraocular retinoblastoma: a report from a Chinese cooperative group. Pediatr Blood Cancer. 2011;16. <http://dx.doi.org/10.1002/pbc.23002>
5. ▲ Tartarella MB, Britez-Colombi GB, Fortes Filho JB. Proposal of a novel classification of leukocorias. Clin Ophthalmol. 2012;6:991-5. <http://dx.doi.org/10.2147/OPHTH.S31469>
6. ▲ Servodidio CA, Abramson DH. Coats' disease. Insight. 1996;21(4):112-3. Abstract disponível em: <https://www.ncbi.nlm.nih.gov/pubmed/?term=PMID%3A++9392769>
7. ▲ Abramson DH, Servodidio CA. Retinoblastoma in the first year of life. Ophthalmic Paediatr Genet. 1992;13(4):191-203. Abstract disponível em: <https://www.ncbi.nlm.nih.gov/pubmed/?term=PMID%3A+1488219>
8. ▲ Moshfeghi DM, Wilson MW, Haik BG, Hill DA, Rodriguez-Galindo C, Pratt CB. Retinoblastoma metastatic to the ovary in a patient with Waardenburg syndrome. Am J Ophthalmol. 2002;133(5):716-8. [http://dx.doi.org/10.1016/S0002-9394\(02\)01352-1](http://dx.doi.org/10.1016/S0002-9394(02)01352-1)
9. ▲ ▲ Kolin T, Murphee AL. Hyperplastic persistent pupillary membrane. Am J Ophthalmol. 1997;123(6):839-41. Abstract disponível em: <https://www.ncbi.nlm.nih.gov/pubmed/?term=PMID%3A+9535632>



**Márcia Beatriz Tartarella**

<http://orcid.org/0000-0003-2361-3355>

<http://lattes.cnpq.br/6983200921618896>



**João Borges Fortes Filho**

<http://orcid.org/0000-0001-5682-0962>

<http://lattes.cnpq.br/0510091397232374>

Patronos CBO 2017

