

Perda visual temporária de percepção luminosa após cirurgia de catarata

Transient no light perception visual acuity after cataract surgery

Pérdida de visión temporal de percepción luminosa tras cirugía de catarata

Eduardo Cunha de Souza. Hospital das Clínicas da Faculdade de Medicina da Universidade de São Paulo, São Paulo, SP, Brasil. ecsoftal@uol.com.br
Milton Ruiz Alves. Hospital das Clínicas da Faculdade de Medicina da Universidade de São Paulo, São Paulo, SP, Brasil. miltonruizcbo@gmail.com

RESUMO

Mulher branca de 40 anos, com diabetes tipo 1 controlado, apresentou perda visual de percepção luminosa no olho direito, imediatamente após cirurgia de catarata sem complicações. A paciente havia se submetido a uma vitrectomia 10 anos antes, devido a um descolamento de retina causado pelo diabetes. O uso de lidocaína intracameral sem conservantes em um olho vitrectomizado pode ter facilitado a difusão posterior do medicamento neste caso. A completa recuperação da visão da paciente sugere uma relativa ausência de toxicidade retiniana da lidocaína em pequenas concentrações intracamerais.

ABSTRACT

A 40y-old white woman, with controlled type 1 diabetes, presented with transient "no light perception vision" in her right eye immediately following uncomplicated cataract surgery. She had vitrectomy for diabetic retinal detachment years ago. The use of intracameral unpreserved lidocaine in a vitrectomized eye may have facilitated the posterior diffusion of the drug in this case. Patient full recovery of vision suggests the relative lack of retinal toxicity of lidocaine in small intracameral concentrations.

RESUMEN

Mujer blanca a los 40 años, con diabetes tipo 1 controlada, presentó pérdida de visión de percepción luminosa en el ojo derecho, inmediatamente luego de una cirugía de catarata, la que no presentó complicaciones. Se había sometido la paciente a una vitrectomía diez años antes, debido a un desprendimiento de retina provocado por la diabetes. El uso de lidocaína intracameral sin conservantes en un ojo con vitrectomía puede haber facilitado la difusión posterior de la medicina en este caso. La completa recuperación de la visión de la paciente sugiere una relativa ausencia de toxicidad de lidocaína en pequeñas concentraciones intracamerales.

Palavras-Chave:

Catarata;
Percepção visual;
Diabetes Mellitus Type 1;
Vitrectomia

Keywords:

Cataract;
Visual Perception;
Diabetes Mellitus Type 1;
Vitrectomy

Palabras Clave:

Catarata;
Percepción visual;
Diabetes Mellitus Type 1;
Vitrectomía

Fonte de financiamento: declaram não haver.

Parecer CEP: não se aplica.

Conflito de interesses: declaram não haver.

Recebido em: 16/12/2016

Aprovado em: 16/12/2016

Publicado em: 31/03/2017

INTRODUÇÃO

A lidocaína intracameral é utilizada com frequência para intensificar o efeito da anestesia tópica durante a cirurgia ocular. Embora a lidocaína intracameral seja considerada segura para a córnea e a câmara anterior¹, ainda há dúvidas quanto a possíveis efeitos tóxicos da lidocaína na retina. Apresentamos aqui um caso de uma rara complicação associada ao uso de lidocaína intracameral.

Relato do Caso

Uma mulher branca de 40 anos, com diabetes tipo 1 controlado, apresentou perda de percepção luminosa no olho direito, imediatamente após cirurgia de catarata sem complicações. Em sua história ocular pregressa, destacava-se uma vitrectomia via pars plana, realizada 10 anos antes, em função de retinopatia diabética proliferativa. Sua melhor acuidade visual corrigida antes da cirurgia de catarata era de 20/70, devido a uma esclerose nuclear avançada. O exame do segmento posterior evidenciou uma retina panfotocoagulada sob controle e OCT normal [Figura 1](#). A cirurgia de catarata foi efetuada por facoemulsificação, com sedação endovenosa e anestesia tópica, suplementada com lidocaína intracameral sem conservantes (Xylestesin® 1%). Devido às queixas inesperadas de ausência de percepção luminosa, foi providenciada uma consulta urgente de retina e a paciente foi examinada aproximadamente 45 minutos após a cirurgia. Confirmou-se que sua acuidade visual era de ausência de percepção luminosa até o maior ajuste do oftalmoscópio indireto. A paciente negava dor ou qualquer tipo de desconforto no olho. A tensão ocular digital era normal. O exame dos segmentos anterior e posterior do olho não mostrou quaisquer anormalidades. Especificamente, não havia edema do disco óptico ou palidez, e a retina tinha aspecto normal. Os vasos sanguíneos retinianos apresentavam calibres e cursos normais e não foi constatado nenhum êmbolo [Figura 2](#). Aproximadamente 90 minutos após a cirurgia, a paciente começou a recuperar a percepção luminosa. Durante as horas seguintes, a paciente recuperou progressivamente a totalidade do campo visual, começando lentamente a partir do lado temporal em direção às áreas central e nasal. No dia seguinte, a acuidade visual era de 20/25 no olho operado.

DISCUSSÃO

Atualmente, a anestesia em cirurgias de facoemulsificação é comumente obtida com o uso tópico da lidocaína, ocasionalmente suplementada com lidocaína intracameral sem conservantes, para diminuir a dor durante a manipulação cirúrgica. Acredita-se que na maioria dos olhos submetidos à cirurgia de catarata, a lidocaína injetada na câmara anterior não atinja o tecido da retina ou o nervo óptico numa concentração suficiente, devido ao efeito da barreira fisiológica da cápsula do cristalino, das zônulas e do humor vítreo. Porém, no presente caso, a vitrectomia realizada anteriormente pode ter alterado essas estruturas, facilitando a difusão do anestésico nas regiões posteriores durante a cirurgia.

Em 1997, Hoffman e Fine² relataram um caso semelhante de perda total temporária da visão, após a utilização de lidocaína intracameral sem conservantes para reparar uma deiscência traumática de transplante de córnea. Esses autores atribuíram o mecanismo da perda visual temporária a uma anestesia total da camada fibrosa de nervos da retina, até o nível do nervo óptico ou próximo dele. Em 1998, Gills et al³ relataram amaurose em quatro pacientes após a utilização de lidocaína intracameral; em nenhum desses casos a cápsula posterior estava intacta. Os quatro pacientes recuperaram-se completamente dentro de algumas horas. Em 2009, Falzon et al⁴ relataram um caso de perda total temporária da visão depois de uma facoemulsificação com um dispositivo viscocirúrgico oftalmológico (DVO) intracameral e solução de lidocaína, complicada pela ruptura da cápsula posterior. A acuidade visual melhorou para 20/80 após um dia e para 20/25 depois de uma semana. Em 2014, Gupta e Kumar⁵ relataram um caso de perda total temporária da visão após o uso de lidocaína em um olho após vitrectomia. Em 2015, Eshraghi et al⁶ relataram um caso de perda total temporária da visão após o uso de lidocaína intracameral depois de uma cirurgia de catarata polar posterior em que houve ruptura da cápsula posterior.

Como se observou nos relatos anteriores e no presente caso, a recuperação completa da visão sugere uma relativa ausência de toxicidade retiniana da lidocaína sem conservantes em pequenas concentrações intracamerais. O presente relato ilustra os possíveis efeitos visuais passageiros da lidocaína intracameral. A identificação de tais casos permite que os médicos assegurem ao paciente que sua função visual retornará ao normal depois de algumas horas de observação.

FIGURAS

Figura 1 [↙](#) Retinografia anérita e OCT (varredura horizontal) pré-operatórias do olho direito.

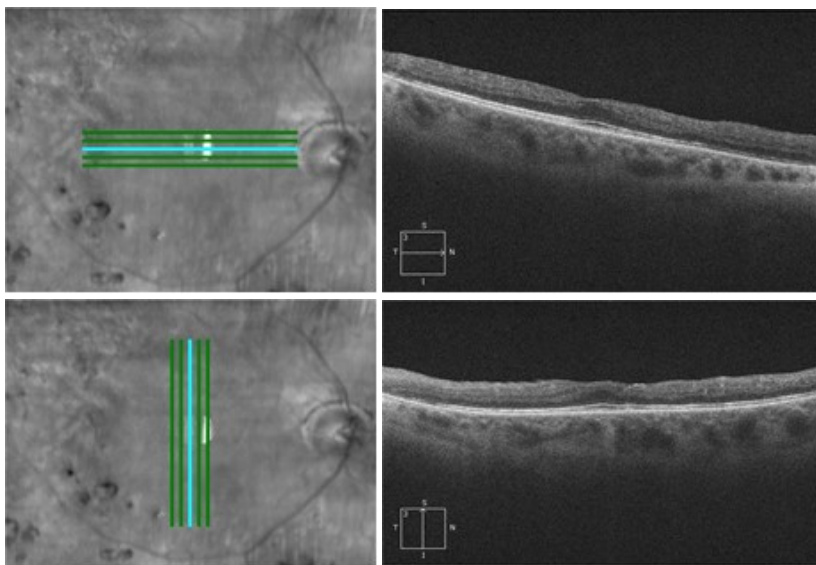
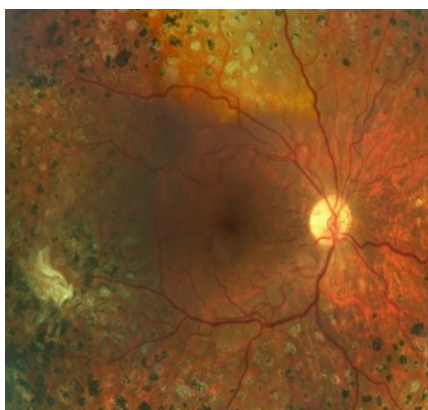

Figura 2 [↙](#) Retinografia pós-operatória do olho direito.



REFERÊNCIAS

1. [↙](#) Ezra DG, Allan BDS. Topical anaesthesia alone versus topical with intracameral lidocaine for phacoemulsification [review]. *Cochrane Database Syst Rev.* 2007;(3):CD005276. <http://dx.doi.org/10.1002/14651858.CD005276.pub2>
2. [↙](#) Hoffmann RS, Fine H. Transient no light perception acuity after intracameral lidocaine injection. *J Cataract Surg.* 1997;23:957-8. [http://dx.doi.org/10.1016/S0886-3350\(97\)80261-1](http://dx.doi.org/10.1016/S0886-3350(97)80261-1)
3. [↙](#) Gills JP, Johnson DE, Cherchio M, Raanan MG. Intraocular anesthesia. *Ophthalmol Clin North Am.* 1998;11:65-71
4. [↙](#) Falzon K, Guerin MB, Tim F. Transient, complete loss of vision secondary to posterior diffusion of an ophthalmic viscosurgical device-lidocaine solution during complicated phacoemulsification. *J Cataract Refract Surg.* 2009;35(8):1472-3. <http://dx.doi.org/10.1016/j.jcrs.2009.04.024>
5. [↙](#) Gupta SK, Kumar A. temporary complete vision loss after intracameral lignocaine in a post-vitrectomy eye: a single case report. *Egypt Retina J.* 2014;2:83-5. <http://dx.doi.org/10.4103/2347-5617.158226>
6. [↙](#) Eshraghi B, Katoozpour R, Anvari P. Transient complete visual loss after intracameral anesthetic injection in cataract surgery. *J Curr Ophthalmol.* 2015;27(3-4):129-31. <http://dx.doi.org/10.1016/j.joco.2015.12.005>



Eduardo Cunha de Souza

<http://orcid.org/0000-0002-0045-1173>

<http://lattes.cnpq.br/2596456430539614>



Milton Ruiz Alves

<http://orcid.org/0000-0001-6759-5289>

<http://lattes.cnpq.br/6210321951145266>

Patronos CBO 2017

